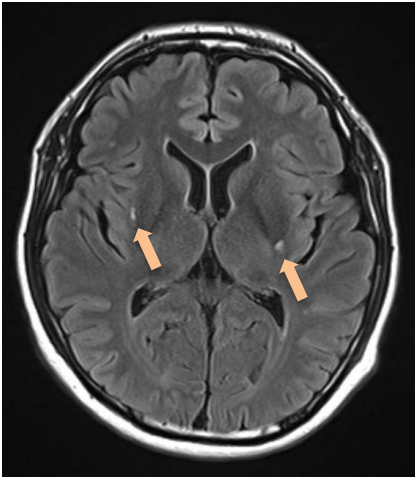
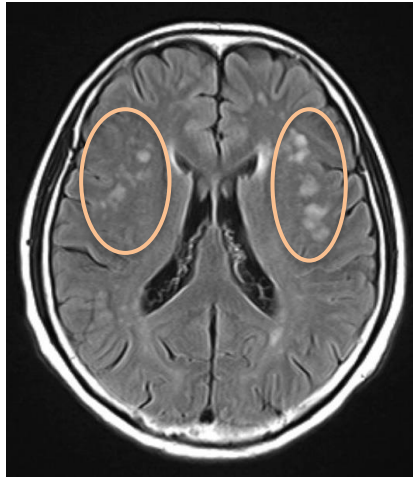


『予防が治療に勝る』 …… 無症候性血管障害の描出

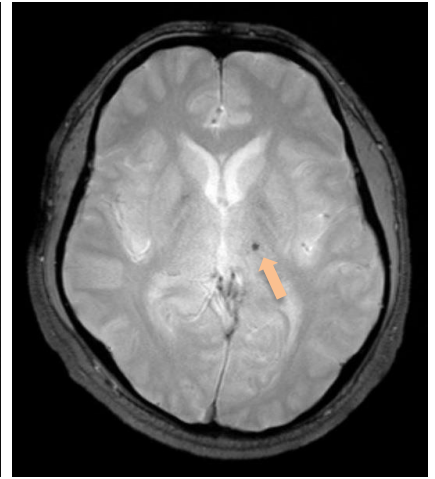
➤ 頭部磁気共鳴画像 (Magnetic Resonance Imaging: MRI)



ラクナ梗塞・両側の被殻
(FLAIR 画像)

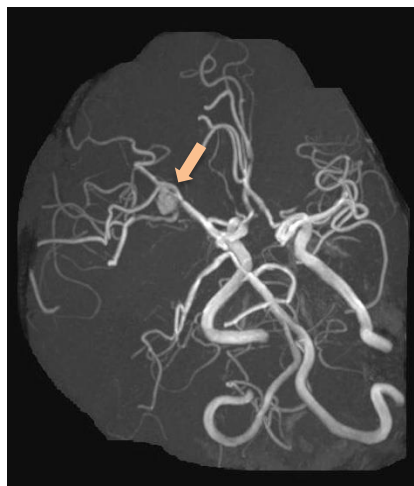


大脳白質病変
(FLAIR 画像)



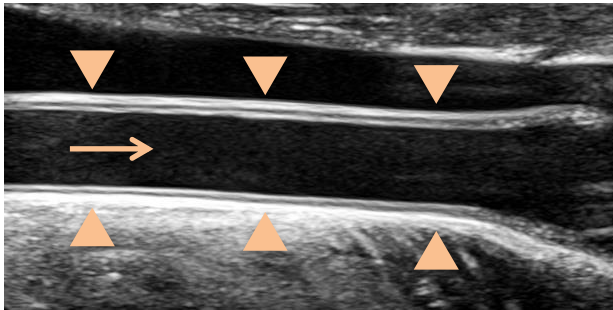
微小出血痕・左視床
(T2 スター強調画像)

➤ 頭部磁気共鳴血管画像 (Magnetic Resonance Angiography: MRA)



未破裂動脈瘤
右中大脳動脈

➤ 頸動脈超音波検査（頸動脈エコー）



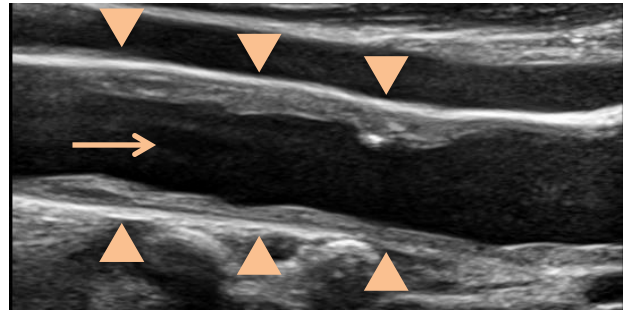
総頸動脈

正常

（スムーズな内腔壁）

▲ 血管の外壁

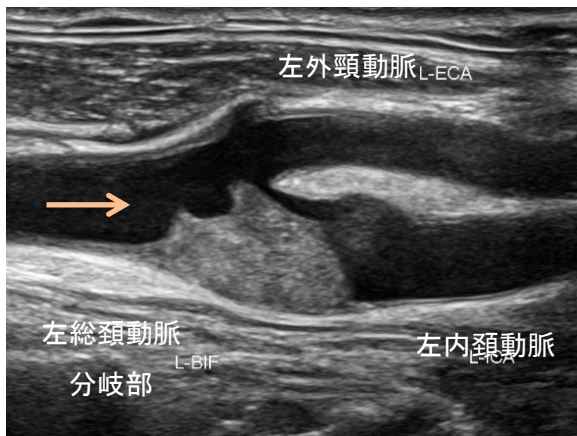
→ 血液の流れ



総頸動脈

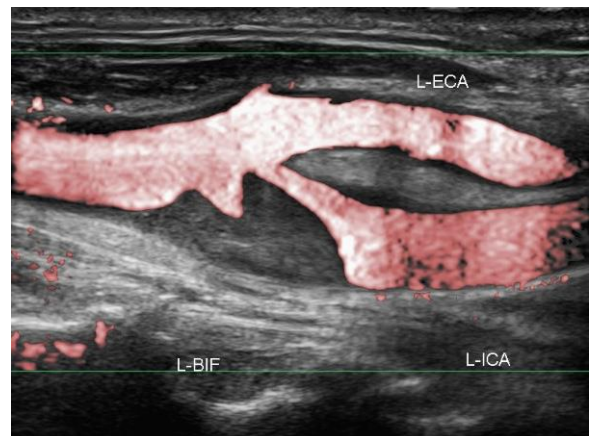
動脈硬化性変化

（内腔側の壁の不整な肥厚）



内頸動脈 起始部狭窄

(B-mode)



内頸動脈 起始部狭窄

(color)