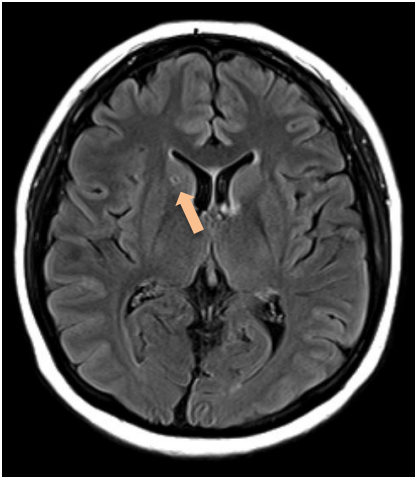
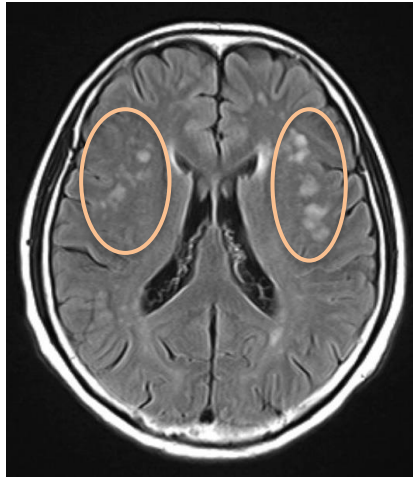


『予防は治療に勝る』 …… 無症候性血管障害の描出

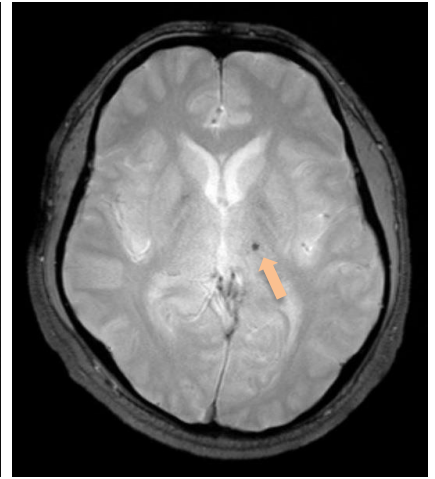
➤ 頭部磁気共鳴画像 (Magnetic Resonance Imaging: MRI)



ラクナ梗塞 (右尾状核)
(FLAIR 画像)

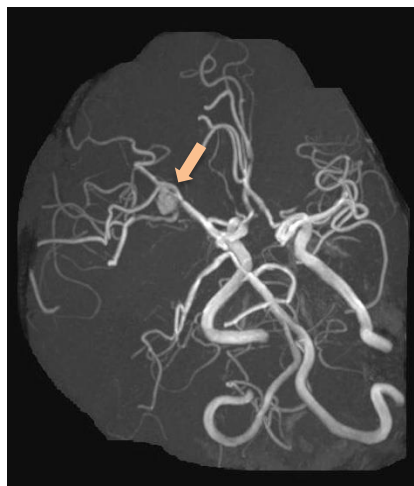


虚血性白質病変 (大脳)
(FLAIR 画像)



微小出血 (左視床)
(T2 スター強調画像)

➤ 頭部磁気共鳴血管画像 (Magnetic Resonance Angiography: MRA)



未破裂脳動脈瘤
(右中大脳動脈)